In the name of Allah, the Most Gracious, the Most Merciful

LA FACULTÉ .Net

SEEK KNOWLEDGE

## Copyright disclaimer

"La faculté" is a website that collects copyrights-free medical documents for non-lucratif use.
Some articles are subject to the author's copyrights.
Our team does not own copyrights for some content we publish.
"La faculté" team tries to get a permission to publish any content; however , we are not able to contact all the authors.
If you are the author or copyrights owner of any kind of content on our website, please contact us on: facadm16@gmail.com
All users must know that "La faculté" team cannot be responsible anyway of any violation of the authors' copyrights.
Any lucrative use without permission of the copyrights' owner may expose the user to legal follow-up.

Enseignement du Module d'Anatomie Pathologique
3ème Année de Médecine
2016/2017

# Tumeurs épithéliales

K. Mokeddem et collaborateurs

*Responsable : Y.Lamouti*

*Coordinateurs :*

*B.Latreche, S.Lameche, K.Mokeddem, H.Ait Kaci, N.Boufenara*

# Tumeurs épithéliales

## Plan

I/Introduction

II/ Tumeurs à différenciation malpighienne

1- Tumeurs bénignes

a- papillome

b-Condylome

2- Carcinome in Situ

3- Tumeurs malignes

a-Carcinomes cutanées

b-Carcinome des muqueuses

III/ Tumeurs urothélilaes

Carcinome urothélial

IV/ Tumeurs à différenciation glandulaire

1- 1 Tumeurs coloréctales

a- Tumeurs bénigne (Macroscopie, microscopie)

b- Tumeurs malignes

2/ Tumeurs des parenchymes glandulaires

a- Tumeurs bénigne (Macroscopie, microscopie)

b-Tumeurs malignes

V/ Tumeurs à différenciation endocrine

a- Tumeurs bien différenciées

b-tumeurs peu différenciées

# Introduction

- Tumeurs développées à partir d'un épithélium
- 3 types d'épithélium :
  - malpighien (ou épidermoïde)
  - glandulaire
  - urothélial (ou paramalpighien, transitionnel)

- Il existe 2 grands types de tumeurs:

- Tumeurs bénignes: nomenclature variable selon le tissu (papillome, condylome, adénome)

- Tumeurs malignes: carcinome

# II- Tumeurs à différenciation malpighienne

# II- 1 Tumeurs bénignes: Papillome

•Tumeur cutanée (verrue vulgaire) ou muqueuse.

•Fréquemment d'origine virale (HPV)

• Macroscopie: tumeur végétante, exophytique, souvent framboisé sur les muqueuses, en saillie sur le plan du revêtement malpighien qui lui donne naissance.

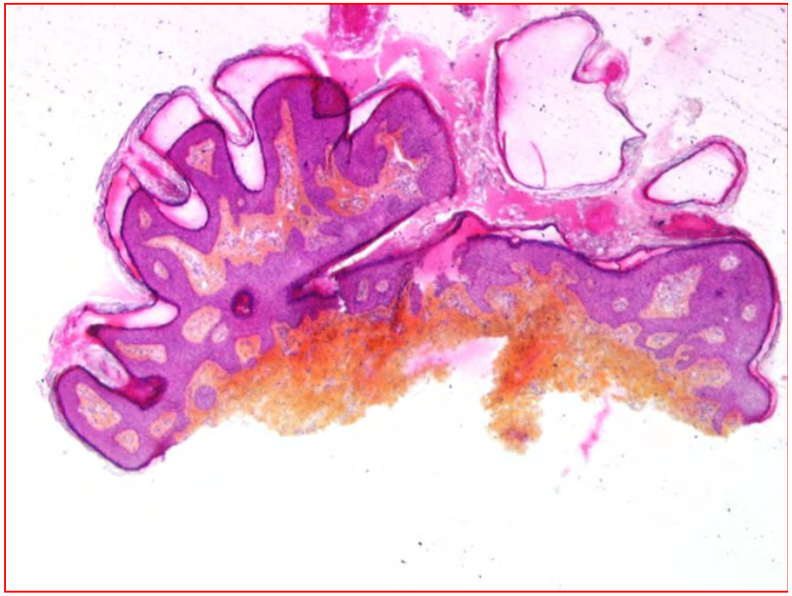

•Histopathologie: 3 critères :

-papillomatose : crêtes épidermiques allongées

-acanthose : épaississement de la couche épineuse

-hyperkératose : épaississement de la couche cornée

- signes de bénignité
  - architecture conservée
  - respect de la membrane basale
  - pas d'atypies cyto-nucléaires
  - peu de mitoses, basales

# II- 1 Tumeurs bénignes:condylome

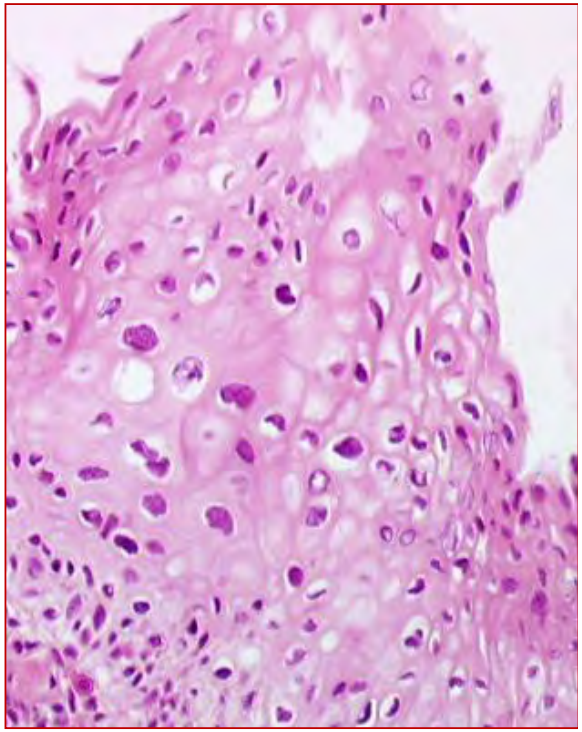

•Siège sur les muqueuses

•TB lié à l'HPV

• Mode de transmission sexuel.

•Siège: exocol utérin++, vagin, vulve et zone ano-rectale plus rarement au niveau pharyngo- laryngé.

•Macroscopie:

- acuminés (en chou-fleur ou en crête de coq),

-ou plans

•Microscopie:

-prolifération bénigne des cellules malpighiennes

-signes d'infection virale

•. Les papillomes et les condylomes sont parfois multiples : papillomatose (laryngée, fosses nasales), condylomatose (génitale)

- Evolution :possible transformation maligne
  - risque de dysplasie (état précancéreux)
  - puis de cancer (carcinome malpighien): condylomes plans génitaux, certaines papillomatoses des VAS.

# II- 2 Le carcinome in situ

- Carcinome in situ (CIS ) ou carcinome intra-épithélial.

-Prolifération localisée à l'épithélium, limitée par la membrane basale qui est respectée.

-S'observent notamment au niveau de la peau (maladie de BOWEN) ou le col utérin.

-Sont totalement guéris par exérèse chirurgicale.

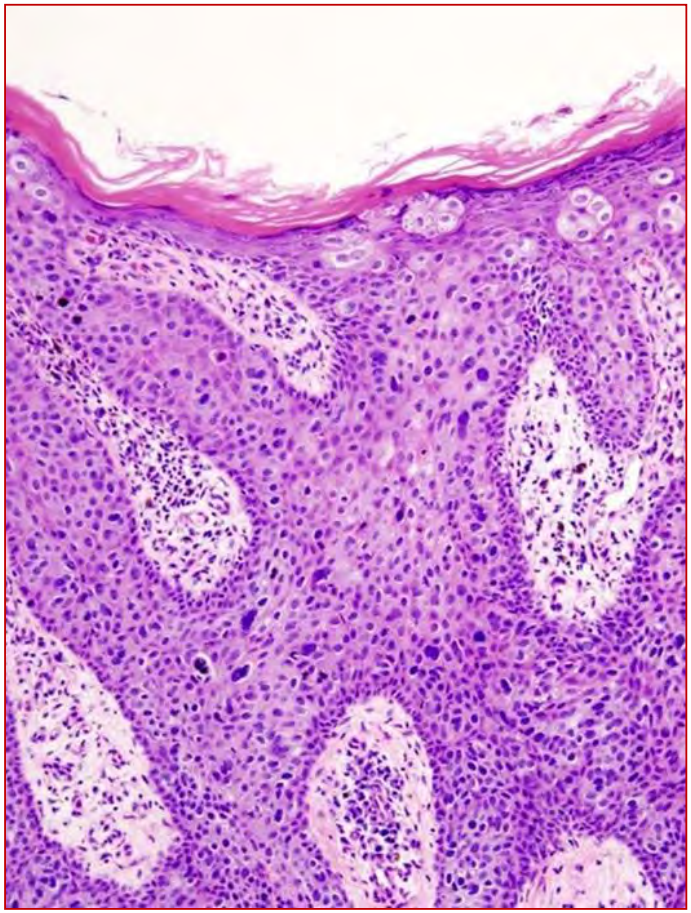

# II- 3 Carcinome des revêtements malpighiens

- Hormis le carcinome basocellulaire qui est limité au revêtement cutané, tous les autres sont **des carcinomes épidermoïdes** et ils partagent tous le même aspect histopathologique :

- La présence de signes architecturaux et cytologiques classiques de malignité

- Une différenciation variable:

- carcinomes épidermoïdes bien ou moyennement différenciés : la différenciation épidermoïde est reconnue par la présence de ponts d'union entre les cellules

- carcinomes indifférenciés : peuvent exister dans toutes les localisations et poser des problèmes de classement histologique nécessitant parfois une IHC.

- Une maturation variable (présence et qualité de la kératine).:

Le carcinome épidermoïde est alors appelé « mature » ou « kératinisant ».

# II- 3-1 Carcinomes cutanés

- Il s'agit de tumeurs très fréquentes.

- Sont de diagnostic précoce : lésions visibles, prélèvements faciles.

- On distingue deux grands types très différents sur le plan clinique et histologique :

- Les carcinomes épidermoïdes (spino-cellulaires)
- Les carcinomes basocellulaires qui sont limités à la peau.

- Facteurs de risque :

Exposition prolongée au soleil, touche surtout les adultes de race

blanche, principalement dans les régions découvertes, exposées au soleil (visage,oreilles, nuque, dos des mains).

- Lésions précancéreuses : kératose solaire (ou sénile), radiodermite, cicatrice de brûlure, ulcères cutanés; Prédisposition génétique (xeroderma pigmentosum)

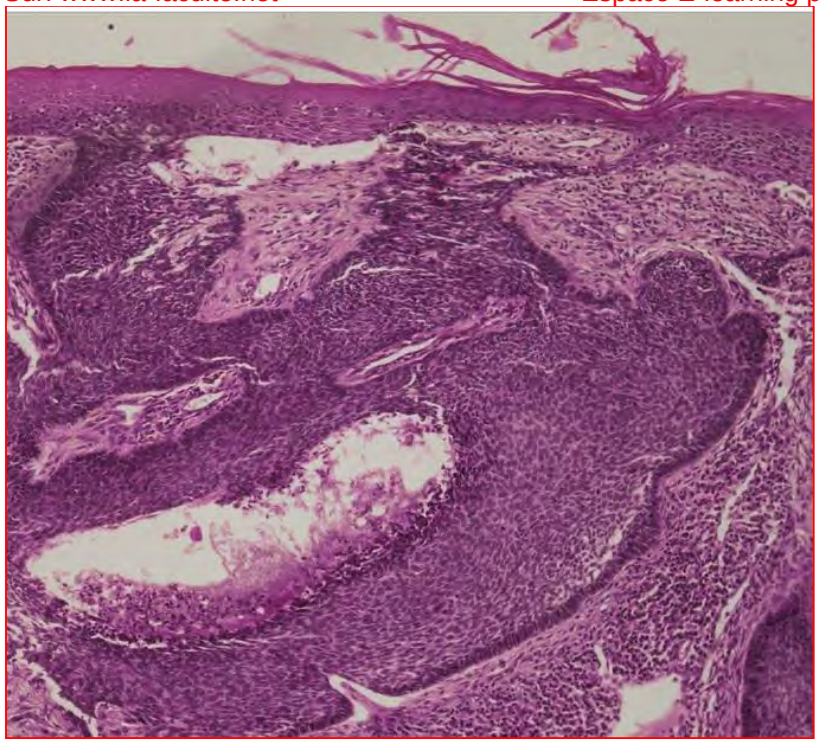

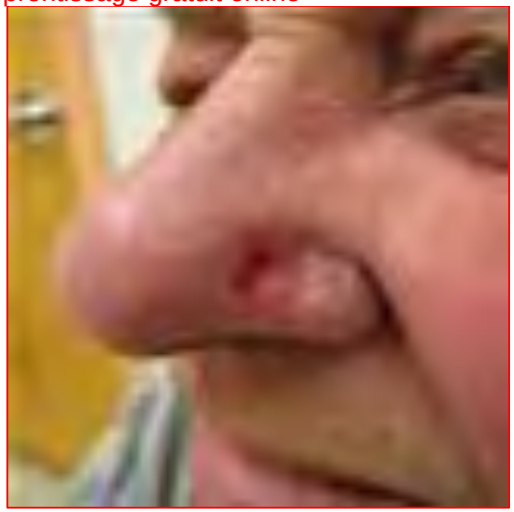

**Carcinome baso-cellulaire**

-prolifération ressemblant aux cellules de la couche basale de l'épiderme

-extension purement locale,

-Pas de métastase

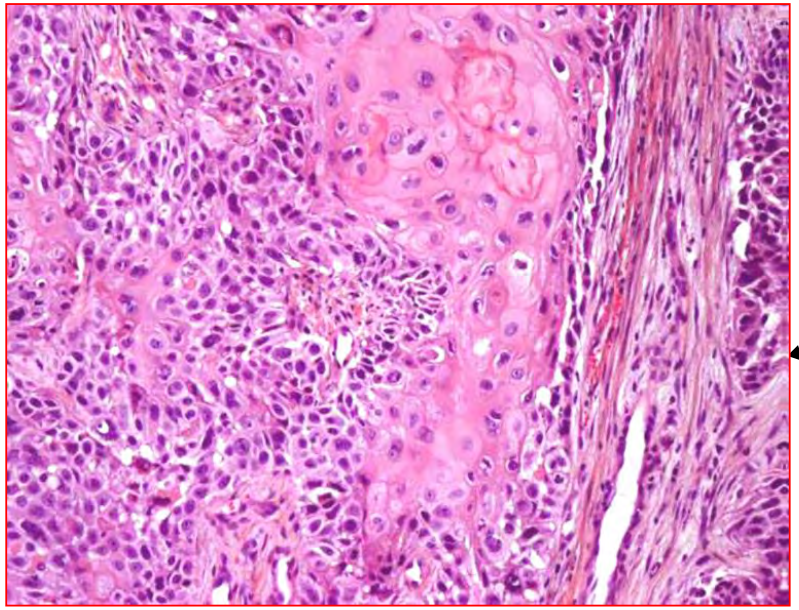

**Carcinome spino-cellulaire**

reproduit la couche des cellules épineuses

extension locale puis métastases

# II- 3-2 Carcinomes malpighiens des muqueuses

- ORL, œsophage, bronches (métaplasie), col utérin, anus

- Facteurs de risque :
  - Tabac +++ (bronches)
  - association tabac-alcool (ORL, œsophage)
  - infection HPV (col, anus)
- Macro : Tumeur ulcérée, ulcéro végétante, végétante, infiltrante
- L'aspect histologique est le même que celui des carcinomes spinocellulaires
- Métastases ganglionnaires +++

# III- Tumeurs urotheliales

- A partir de l'épithélium urothélial (ou transitionnel ou paramalpighien) :
  - vessie
  - uretères
  - bassinets
  - Calices
- Tumeurs urothéliales bénignes :
  - rares
  - papillome à cellules transitionnelles de Mostofi et papilome inversé

# III- Tumeurs urotheliales

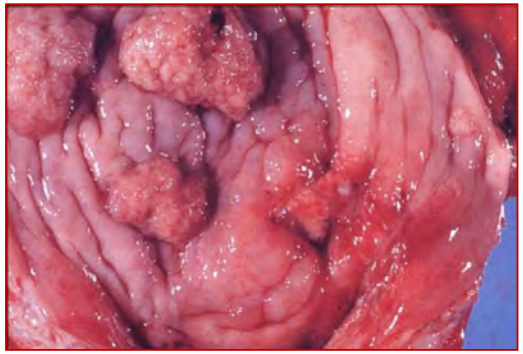

- Carcinomes urothéliaux
  - fréquents
  - homme > 40 ans
  - Risque : tabac, exposition professionnelle (colorants), bilharziose
  - souvent multifocaux et récidivants
  - importance de la cytologie urinaire pour le dépistage

# III- Tumeurs urotheliales

- Carcinomes urothéliaux : **formes papillaires** +++
  - cystoscopie : tumeur exophytique (bourgeonnante)
  - évolution : récidive fréquente, sous forme peu agressive ou sous forme très agressive d'emblée

# III- Tumeurs urotheliales

**Histologie:**

- papilles avec un axe conjonctivo-vasculaire, recouvertes de cellules urothéliales tumorales
- forme non invasive : respect de la membrane basale
- forme invasive : franchissement de la MB

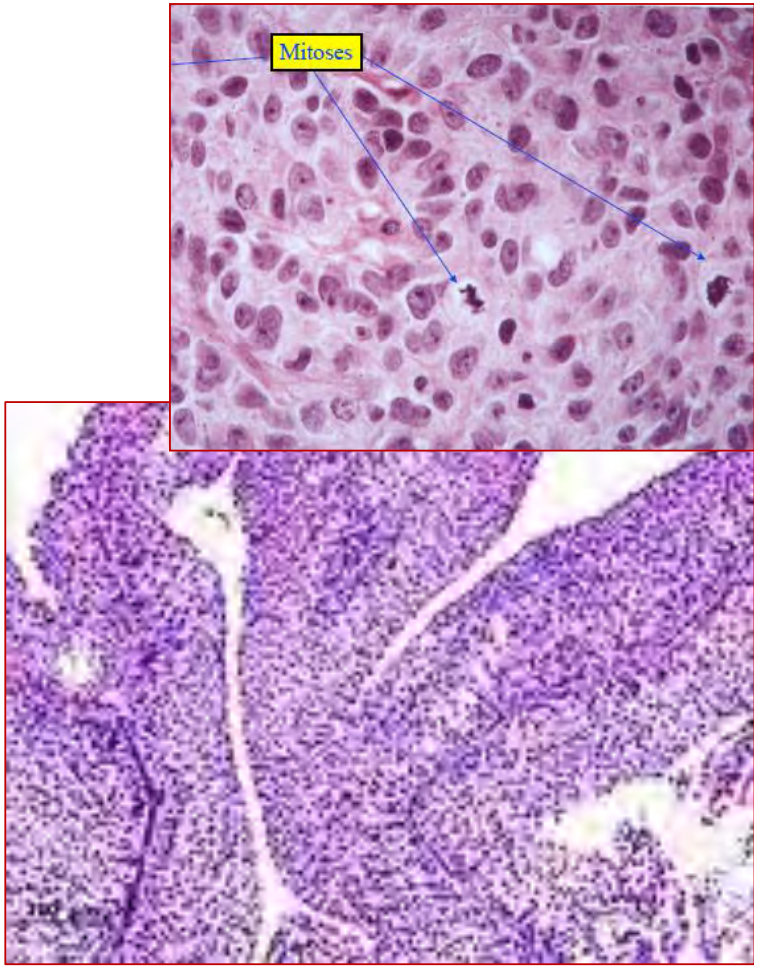

# III- Tumeurs urotheliales

- Carcinomes urothéliaux **non papillaires** invasifs :
  - ulcéro-infiltrants
  - souvent agressifs
  - proviennent de lésions planes de carcinome *in situ (CIS)*

# III- Tumeurs urotheliales

❖ **Evolution :**

-Variable

- tumeur bénigne isolée

-tumeur récidivante au fil des années et nécessitant des exérèses itératives,

-Carcinome d'évolution rapidement sévère;

❖ **Paramètres histopathologiques pronostiques :**

• **le stade:** niveau d'extension dans la paroi vésicale

- Tumeur vésicale n'infiltrant pas le muscle(TVNIM)≈2/3 TV (TVNIM= pTis- Ta- T1 )

-TVIM: Tumeur vésicale avec infiltration du détrusor

-**le grade:** degré de différenciation microscopique (anomalies architecturales, atypies nucléaires, mitoses).

# IV Tumeurs à différenciation glandulaire

- Tumeurs les plus fréquentes:
  - bénignes: **adénomes**
  - malignes : **adénocarcinomes.**
- Intéressent les organes creux, les parenchymes glandulaires exocrines et endocrines.

- Organe creux (TD, canal, excréteur)
- Parenchyme de type exocrine : sein, pancréas exocrine , prostate..
- Parenchyme de type endocrine : thyroïde, parathyroïde, pancréas endocrine.

- **Adénocarcinomes:** différenciation est variable, comme pour les carcinomes malpighiens.

- Un adénocarcinome est:

- **Différencié :** quand la prolifération rappelle le tissu d'origine : architecture glandulaire persistante, aspect sécrétoire.

- **Peu ou indifférencié:** quand les caractères glandulaires sont moins nets ou absents: dans ce cas, des caractères de différenciation peuvent être mis en évidence par :

- **Des colorations histochimiques:** BA, PAS (présence de mucus).

- **L'immunohistochimie:**

  - Antigène prostatique spécifique (PSA): ADK de la prostate.
  - Récepteurs hormonaux pour un cancer du sein.
  - TTF1 pour un cancer bronchique.
  - Les cytokératines pour les tumeurs digestives, ovariennes .....).

- Un adénocarcinome est **métaplasique,** quand la prolifération présente des caractères habituellement rencontrés dans des tumeurs d'autre origine: adénocarcinome lieberkühnien, développé dans l'estomac.

# IV- Tumeurs à différenciation glandulaire
# Tumeurs des organes creux

❖ Tumeurs des revêtements muqueux glandulaires:

-Muqueuses digestives: estomac, colon et rectum beaucoup plus rarement grêle

-Muqueuses utérines, endomètre, plus rarement endocol

-Voies biliaires et pancréatiques

- Bronches,...

# IV- Tumeurs à différenciation glandulaire

# IV-1Tumeurs des organes creux

## A- TB: Adénome

-polype sessile

-Pédiculé

# IV- Tumeurs à différenciation glandulaire
# Tumeurs des organes creux

❖**Adénomes colo-rectaux:** 4 types:

➢**Adénomes tubuleux :**

prolifération proche des glandes de Lieberkühn

➢**Adénomes villeux:**

fines digitations, **papilles à** axes conjonctifs grêles

➢**Adénomes tubulo-villeux :**

associent les deux aspect précédents.

➢**Adénome festonné:**

Architecture dentelée de l'épithelium.

➢ Modifications cellulaires et architecturales qui permettent de les classer comme des lésions précancéreuses ou dysplasies (bas et haut grade).

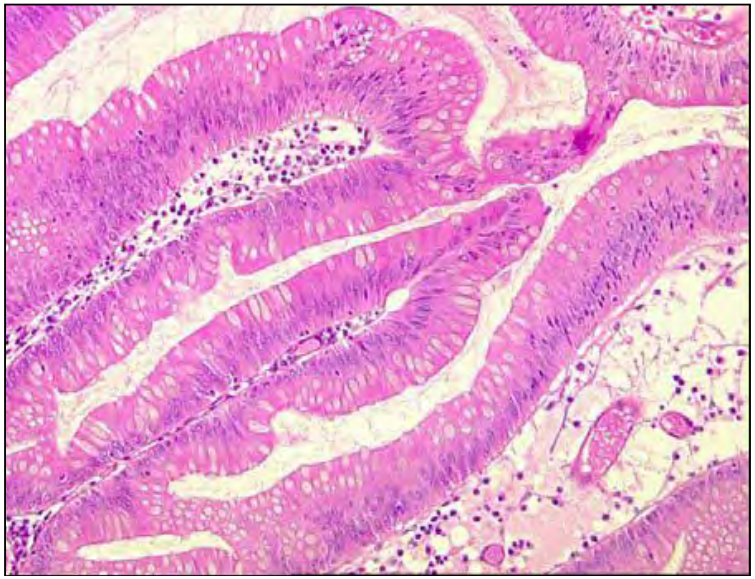

.

# IV- Tumeurs à différenciation glandulaire
# Tumeurs des organes creux

## b-Adénocarcinome coloréctaux:

- Très fréquent (la seconde cause de décès par cancer),
- Âge moy: 60 à 65 ans
- Siège (66%) sur le rectosigmoïde, plus rarement sur le colon gauche, le caecum ou le transverse.
- Troubles du transit et hémorragies

# IV- Tumeurs à différenciation glandulaire
# Tumeurs des organes creux

- Macroscopie:
  - bourgeonnant
  - ulcéro-bourgeonnant
  - infiltrant (linite gastrique)
  - aspect gélatineux en cas de forte sécrétion de mucus : « carcinome mucineux » ou « carcinome colloïde muqueux »

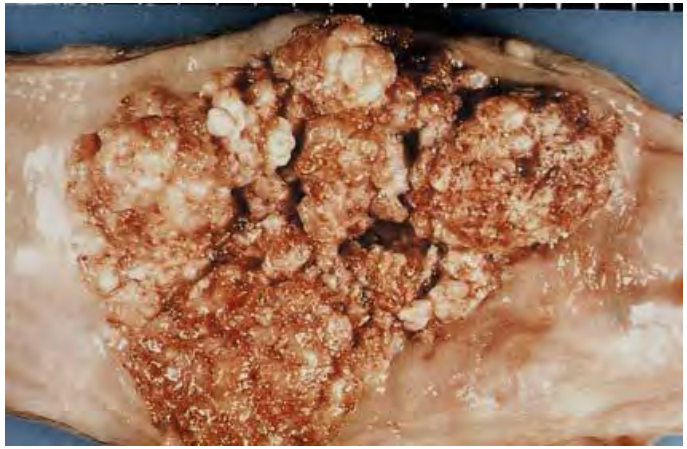

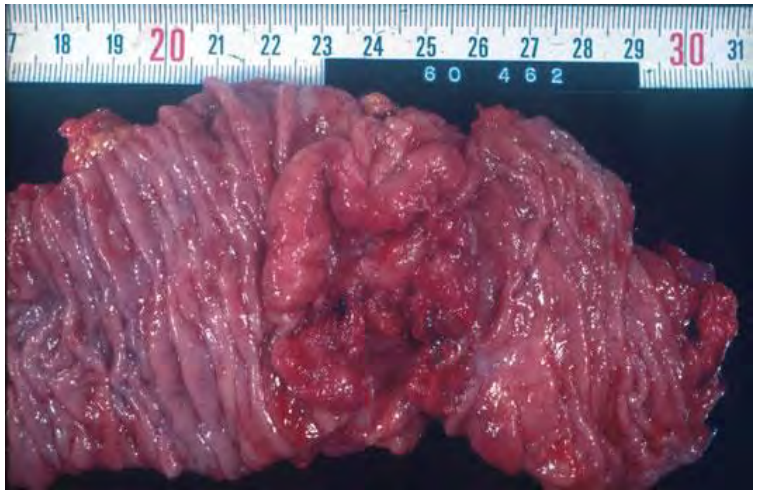

# IV- Tumeurs à différenciation glandulaire
# Tumeurs des organes creux

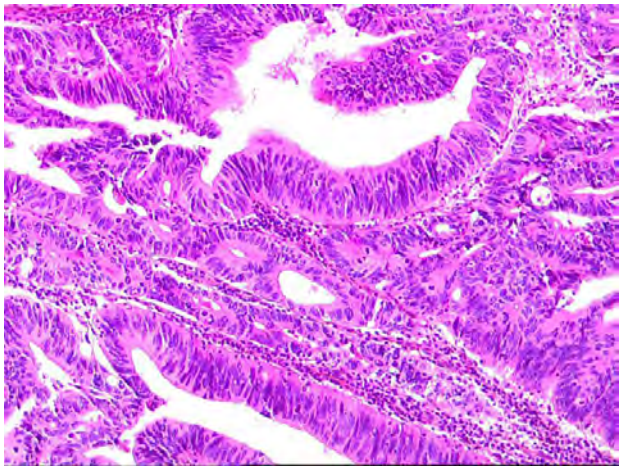

## b-Adénocarcinome coloréctaux:

- Microscopie: critères de malignité :
- Désorganisation architécturale
- Atypies cytonucléaires
- Infiltration

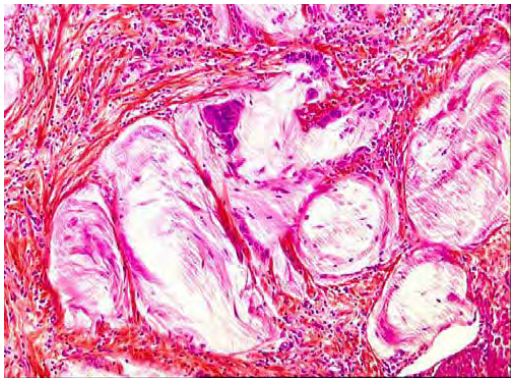

- Différenciation (% structures glandulaire)
  - Bien >95%
  - Moyennement: 50-95%
  - Peu cifférencié < 50%

- Muco secrétion très abondante, dissociant les formations carcinomateuses et le stroma carcinome colloïde muqueux

# IV- Tumeurs à différenciation glandulaire
# Tumeurs des organes creux

## b-Adénocarcinome coloréctaux:

➢ Evolution

- Extension : traversent progressivement différentes tuniques pariétales vers la séreuse, avec souvent invasion lymphatique.
- Métastases les plus fréquentes: ganglionnaires et hépatiques. Le stade TNM est basé sur le degré d'envahissement de la paroi colique etl'atteinte métastatique.

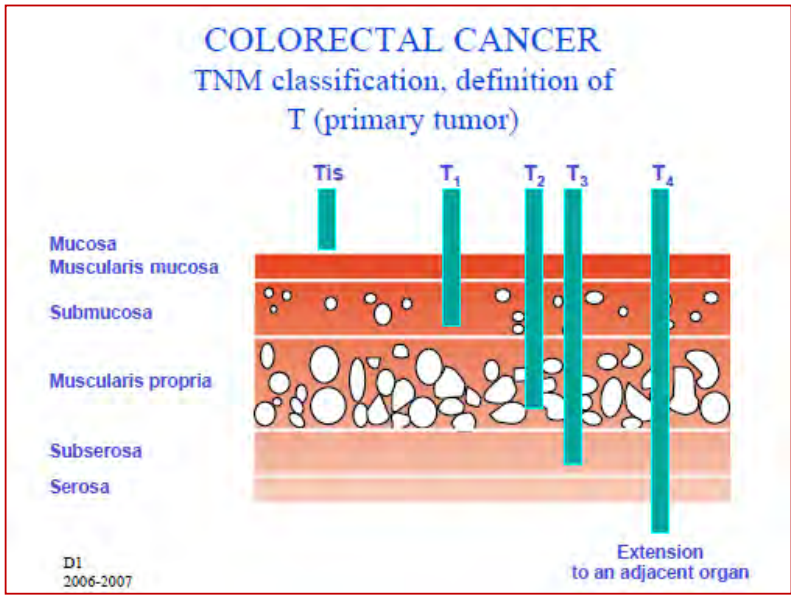

# IV- Tumeurs à différenciation glandulaire
# Tumeurs des organes creux

## Relations adénome-cancer

-Filiation entre tumeur bénigne (adénome)

et tumeur maligne (adénocarcinome) .



- 10 à 15% des adénomes sont susceptibles de cancérisation.

-La grande majorité des ADK coliques dérive d'un polype adénomateux.

- Polypose adénomateuse colique familiale:adénomatose caractérisée par le développement progressif de très nombreux adénomes rectocoliques, avec une évolution inéluctable vers l'apparition d'un ou plusieurs adénocarcinomes coliques (mutation du gène APC).

# IV- Tumeurs à différenciation glandulaire
# Tumeurs des parenchymes exocrines

- Ce sont des tumeurs développées dans des organes pleins :

- Glandes annexes du tube digestif: foie, pancréas, glandes salivaires

- Seins, glandes sudorales

- Ovaires, prostate, reins,...

- *Le foie, le pancréas, les ovaires sont également le siège de tumeurs endocrines.

# IV- Tumeurs à différenciation glandulaire
# IV-2Tumeurs des parenchymes exocrines

## a- Caractères communs:

- **TB :**
  - Unique , arrondie, encapsulée, homogène, de même consistance et de même coloration que le tissu normal voisin qu'elle repousse et déforme.
  - Peuvent être kystiques (cystadénome)
- **TM:**
  - Uniques ou multiples, de forme irrégulière, mal limitées, (étoilée), dures.
  - Nodulaires , uniques ou multiples.
  - Remaniements nécrotiques (pouvant réaliser des pseudokystes) et hémorragiques.
  - Consistance généralement ferme, sauf en cas de nécrose.
  - Peuvent être kystiques (cystadénocarcinome), principalement au niveau de l’ovaire.
  - Forme particulière : le squirrhe qui est particulier par sa dureté et son caractère rétractile, dus à l'existence d'un

# IV- Tumeurs à différenciation glandulaire
# Tumeurs des parenchymes exocrines

## b- Glande mammaire:

### b-1 Tumeurs bénignes: adénofibrome

- Femme jeune.
- Tumeurs arrondies, ferme et mobiles

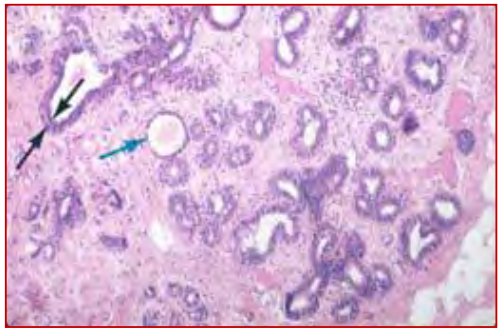

- Prolifération de canaux galactophoriques 2 assises cellulaires
  - c. cylindriques
  - c. myoépithéliales
- + prolifération de tissu conjonctif (palléal) «fibroadénome »
- Pronostic : ils ne récidivent pas si l'exérèse a été

# IV- Tumeurs à différenciation glandulaire
# Tumeurs des parenchymes exocrines

## b- Glande mammaire:

## b-2Tumeurs malignes: carcinome mammaire

- Une femme sur 8
- Facteurs de risque :
  - augmentation du risque avec l'âge,
  - Importante exposition aux oestrogènes (intervalle long entre la puberté et la ménopause) ou exogène,
  - Obésité , régime riche en graisses,
  - Histoire familiale de cancer de sein, BRCA1 & BRCA2

# IV- Tumeurs à différenciation glandulaire
# Tumeurs des parenchymes exocrines

## b- Glande mammaire:

## b-2Tumeurs malignes: carcinome mammaire

- Macroscopie: ferme, mal limitée, tumeur stellaire, adhérente rétraction du mamelon
- Microscopie:

Prolifération plus ou moins bien différenciée

- ➢ Canalaire infiltrant: structure canalaire, travées ou massif
- ➢ Lobulaire: cellules non cohésives en files indiennes

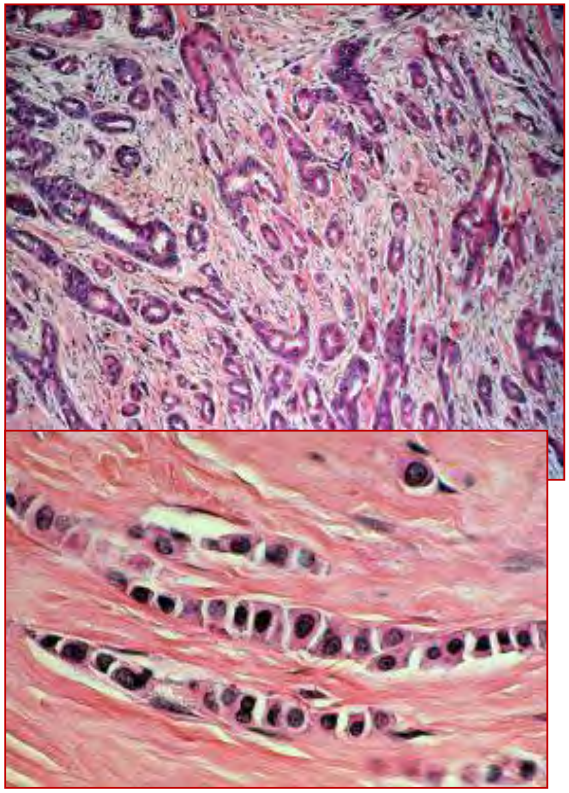

# IV- Tumeurs à différenciation glandulaire
# Tumeurs des parenchymes exocrines

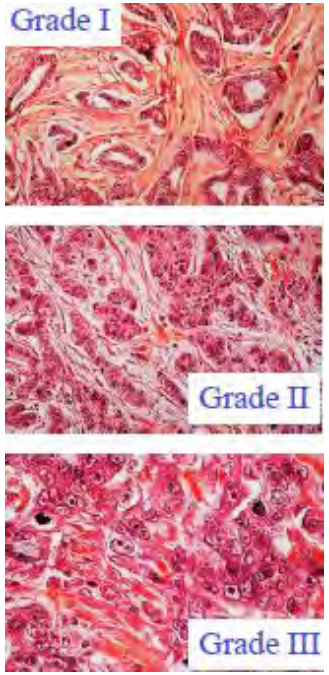


## ➢ Pronostic:

- Grade histopronostique de Scarff, Bloom et Richardson SBR :
  - Degré de différenciation glandulaire
  - Importance des anomalies cytonucléaires
  - Nombre de mitoses.
- T.N.M. clinique (taille de la tumeur, nombre et siège des adénopathies métastatiques, métastases viscérales)
- Emboles vasculaires, lymphatiques
- Indexe mitotique élevé

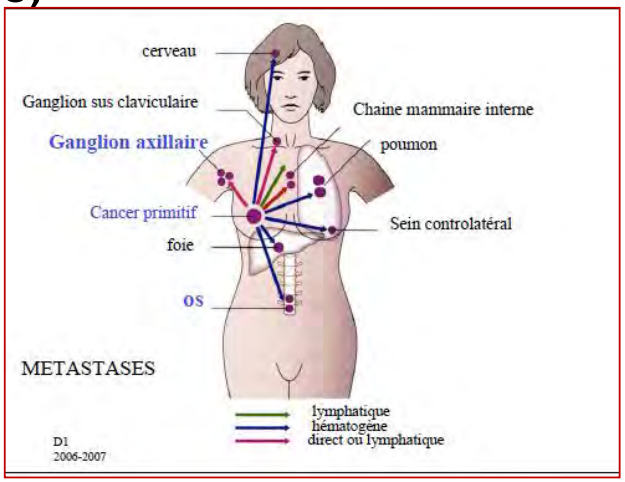

# V- Tumeurs à différenciation endocrine

- Développées :
  - glandes endocrines individualisées (Hypophyse, surrénale, throïde, parathyroide, pancréas endocrine)
  - système endocrinien diffus,multiples localisations: essentiellement tube digestif et bronches plus rarement thymus, voies biliaires, foie, cellules C de la thyroïde, ovaire, col utérin et peau.

- peuvent être multiples, dans un même tissu ou dans plusieurs organes dans le cadre d'un syndrome des NEM
  - NEM1:
  - NEM2

# V- Tumeurs à différenciation endocrine

## a- Caractères généraux:

- Présence de grains neurosécrétoires intracytoplasmiques, de nature neuropeptidique et polypeptidique est mise en évidence par:
  - Colorations argentiques : grimélius
  - Immunohistochimie : chromogranine, synaptophysine, NSE (peu spécifique) définissant le caractère neuroendocrine.
  - Recherche de sécrétions spécifiques peut être effectuée : gastrine, insuline, VIP…
  - La ME : présence de grains denses intra-cytoplasmiques.

# V- Tumeurs à différenciation endocrine

## b- Adénomes endocriniens

➢ TB se développent sur une glande endocrine.

➢Peuvent sécréter une hormone (adénomes sécrétants):
- adénomes parathyroïdiens: élévation de la sécrétion de parathormone avec hypercalcémie
- adénomes thyroïdiens: hyperthyroïdie

➢ ou ne pas en sécréter (adénomes non sécrétants) fréquents sur la thyroïde, sur l'hypophyse et, pls raremnt sur les glandes corticosurrénales.

➢Diagnostic

L'examen clinique et/ou l'imagerie médicale permettent d'identifier l'adénome. Seule l'histologie (biopsie) permet d'affirmer le diagnostic.

➢Évolution et traitement

L'évolution est variable selon les localisations. Les adénomes des glandes endocrines peuvent demeurer asymptomatiques et sans danger ; les adénomes sécrétants peuvent nécessiter une ablation.



adénome surrénalien

adénome thyroïdien

# V- Tumeurs à différenciation endocrine

## c-Tumeurs endocrine bien différencié:

- Plus fréquentes.

➢ Macroscopie : masse arrondie, unique ou multiple, encapsulée, de coloration jaune ou beige.

➢ Microscopie :

- Travées , ilôts, nids, vésicules (thyroïde), séparées les unes des autres par un riche réseau capillaire (stroma endocrinoïde)
- Cellules régulières monotonnes, atypies minimes

# Tumeur carcinoïde

- Fréquente dans l'appendice et le grêle, les bronches .
- L'architecture carcinoïde typique peut s'observer dans les tumeurs carcinoïdes vraies, sécrétant de la sérotonine et pouvant se traduire par un syndrome clinique particulier et dans des tumeurs endocrines sécrétant une ou plusieurs hormones.
- Nécrose, 2<mitose <10: atypiques

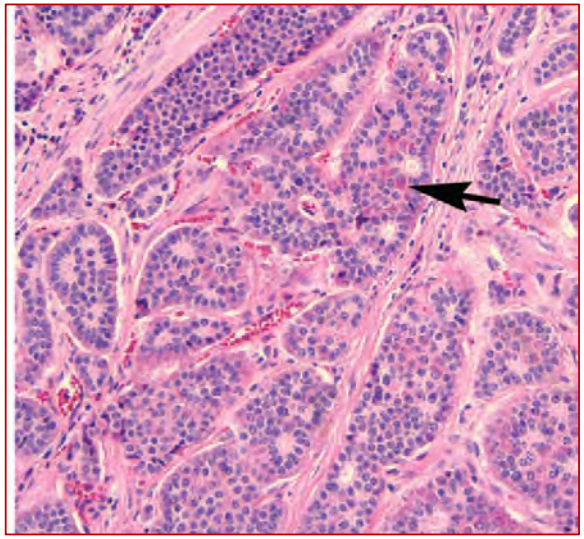

# V- Tumeurs à différenciation endocrine

## d-Tumeurs endocrine morphologiquement malignes:

- rares:
- Carcinome médullaire de la thyroïde
- Corticosurrénalome malin
- ➢ **Carcinome à petites cellules** (poumon++,…)
- Petites cellules (Taille < 3x Nx lymphocyte) indifférenciées « en grain d'avoine », comportant de nombreuses mitoses >10, nécrose
- Évolution très rapide, s'accompagne précocement de métastases (ganglions médiastinaux, foie, cerveau, moelle osseuse) rendant la chirurgie inutile.
- Initialement très chimiosensible

**Calcitonine**

**carcinome médullaire de la thyroïde**

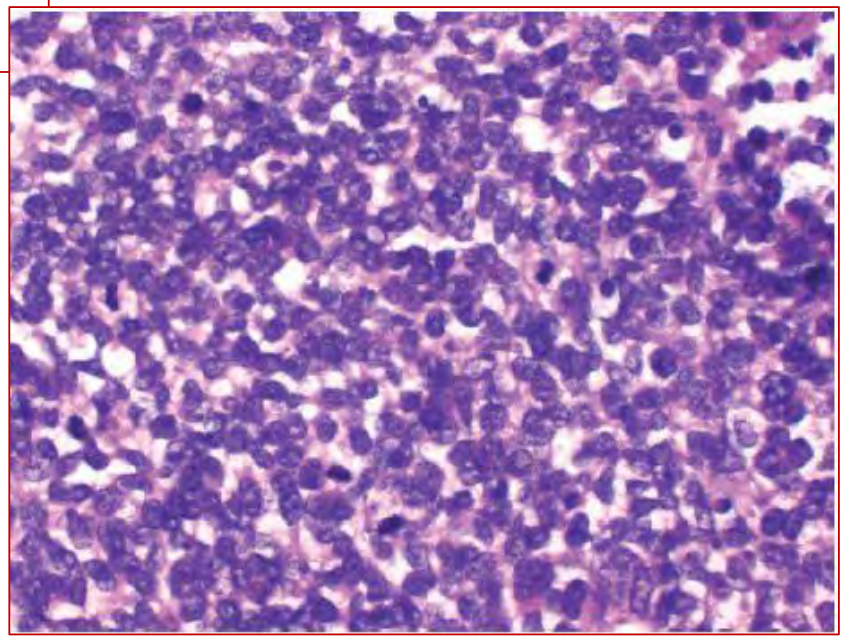

**CPC**